Superior Petrosal Sinus
Anatomy, function and development of superior petrosal sinus

坪木 辰平[1]、清末 一路[2]
Shimpei Tsuboki[1], Hiro Kiyosue[2]

1. 熊本大学生命科学研究部　脳神経外科学講座
Department of Neurosurgery, Graduate School of Medical Sciences, Kumamoto University
2. 熊本大学画像診断・解析学講座
Department of Diagnostic Radiology, Graduate School of Medical Sciences, Kumamoto University

Key word: superior petrosal sinus, anatomy, embryology

【SPS の解剖と機能】
上錐体静脈洞 (Superior petrosal sinus: SPS) は、小脳テントの外側縁を走行し、前方で海綿静脈洞、後方で横状静脈洞と連続する静脈洞である。本静脈洞は、ヒトでは最も遅く形成される静脈洞として知られており[1)]、metencephalon（橋・小脳）の血流を排液する静脈から発生している。一般的には橋・小脳の血液を Petrosal vein を介して S 状静脈洞または海綿静脈洞に排血しており、その主な機能は後頭蓋窩の血液を S 状静脈洞へ運ぶ静脈還流路である。本静脈洞はいくつかの variation を有しており、Matsushima らは、Petrosal vein の前方で海綿静脈洞との連続がないもの、後方で Sigmoid sinus との連続がないもの、海綿静脈洞から Sigmoid sinus まで連続性が保たれているものをそれぞれ lateral type、medial type、complete type に分類している[2)] (Fig 1)。Shimada らは、脳血管撮影検査における SPS の血流方向で分類をしたが、椎骨動脈撮影における Matsushima らの分類の complete type では、Petrosal vein からの血流は SPS で前後に分かれ、海綿静脈洞と Sigmoid sinus それぞれに流出すると報告している[3)] (Fig 2)。
先述のように本静脈洞は後頭蓋窩の主要な静脈還流路であるため、硬膜動静脈瘻などのシャント疾患において SPS への逆流が存在する場合には、脳幹・小脳の出血やうっ血のリスクが上昇する。このため、シャント疾患の血管撮影については SPS や Petrosal vein への逆流および脳幹・小脳静脈のうっ滞所見や正常還流路としての発達の程度・血流の方向を注意深く観察する必要がある[4)]。また、本静脈洞は海綿静脈洞や横静脈洞の硬膜動静脈瘻に対する治療アプローチルートとなり得るが、先述のように静脈洞との連続がない症例もあるため注意が必要である。

【SPS の発生】
脳静脈の発生は Streeter[5)]や Padget[1)]らの報告に詳細に紹介されており、血管発生や解剖に関する多数の論文で引用されている。これらの報告にて SPS の発生についても言及されているが、報告により差異

が生じている。Streeter は SPS の起源を Pro-otic sinus と報告したが、Padget は SPS が Pro-otic sinus ではなく Ventral metencephalic vein より発生すると報告し、以降 Padget の論ずる Ventral metencephalic vein に由来するという説が広く受け入れられている。一方で、Padget は SPS の Petrosal vein よりも前方部分については出生後の静脈洞の二次的吻合により海綿静脈洞との連続性を持つと述べているがその詳細は記されていない。筆者らが渉猟し得た限り、その詳細を記した文献は極めて少なく、筆者らの推察が混入することをご了承いただきたい。
SPS の発生を理解するに際し、前述のように Petrosal vein を境に 2 つの segment に分けて考えるのが理解しやすいと考えられる。本稿では①Petrosal vein の後方、②Petrosal vein の前方の順に解説する。

①Petrosal vein より後方
脳静脈の発生初期では、Primary head sinus が脳胞周囲の血流を Anterior cardinal vein へと排液する主たる経路となる。この Primary head sinus へ還流する静脈構造として、脳胞を取り巻く Anterior、Middle、Posterior dural plexus が形成される。これらの plexus が primary head sinus と連続する部位はそれぞれ、Stem of anterior/middle/posterior dural plexus と呼ばれる (Fig 3)。SPS の発生は、Stem of middle dural plexus と関連している [1)]。Middle dural plexus は metencephalon の血流を主に排液しており、Stem of middle dural plexus は三叉神経の尾側、Otic vesicle の頭側に位置する。胎長 14mm 時点で metencephalon、とくに cerebellar plate の発達が顕著となり、metencephalon の血流を排液する静脈も発達する。後に Petrosal vein および SPS の後方部分となる Ventral metencephalic vein が形成され、Stem of middle dural plexus へと還流する。この時点では Ventral metencephalic vein は三叉神経の頭側、Middle dural plexus の腹側に位置している(Fig 4)。
胎長 16〜24mm の段階で Otic vesicle の拡大に伴い、静脈還流の主体は Otic vesicle の腹側に位置する Primary head sinus から、Otic vesicle の背側に位置する Sigmoid sinus へと変化する(Fig 5)。やがて Primary head sinus は消退し、Otic vesicle の頭側に位置していた Stem of middle dural plexus は Primary head sinus の遺残部とともに Pro-otic sinus を形成し、腹側では Primitive maxillary vein と、後方では Sigmoid sinus と交通する静脈還流の要所となる。この過程で、Ventral metencephalic vein は、Pro-otic sinus へ還流する静脈となる。
胎長 24mm 以降、急激な大脳の拡大に伴い、テントおよびその周囲の静脈・静脈洞は尾側へと移動する。さらに Otic vesicle の拡大により Pro-otic sinus は外側・腹側への移動を余儀なくされ、三叉神経の腹側から外側に偏移することとなる。また、同時に Pro-otic sinus の内側に下錐体静脈洞 (Inferior petrosal sinus: IPS)および海綿静脈洞が出現することで、眼窩の主な排液経路は Pro-otic sinus から IPS・海綿静脈洞へと変化する。Pro-otic sinus の外側・尾側端は Middle meningeal sinus および Petrosquamous sinus と連続し、Petrosquamous sinus は Sigmoid sinus に連続する(Fig 6)。
Otic vesicle の発達による Pro-otic sinus 背側部の圧迫による偏位・退縮と Petrosquamous sinus に発達の過程で、Ventral metencephalic vein は Pro-otic sinus と分離し、その基部が新たなチャンネルとして Sigmoid sinus へ連続するようになる。この Ventral metencephalic vein およびその基部が Petrosal vein および Petrosal vein より後方の SPS を形成すると考えられている(Fig 7)。

②Petrosal vein より前方部分
Padget は SPS の海綿静脈洞への連続については出生後の二次的な吻合により生じると論じているが、その詳細については言及していない。
Butlar は、SPS が Pro-otic sinus の三叉神経周囲の静脈ネットワークより発生すると説明した [6)]。胎長 16〜18mm で主要な静脈還流路が Primary head sinus から Sigmoid sinus へ移行する頃、Stem of middle dural plexus 前方で三叉神経背側には静脈ネットワークが存在する。三叉神経腹側では Stem of anterior dural plexus が Primitive supraorbital vein および Primitive maxillary vein からの血流を受け、Primary head sinus へ還流している。三叉神経の背側には、Stem of middle dural plexus（Butler の報告では Prootic vein）と Stem of anterior dural plexus（Butler の報告では Anterior cerebral vein）を繋ぐ静脈ネットワークが存在しており、最も腹側に存在する血管を Butler は Peri-trigeminal vein と呼称している。この静脈ネットワークのうち、Stem of middle dural plexus と Peri-trigeminal vein を繋ぐ最も頭側に存在する脈管構造を Primitive superior petrosal sinus とし、後の SPS となる血管であると述べている(Fig 5)。胎長 23mm の時点で Primary head sinus が消失し、Primitive superior petrosal sinus は三叉神経を外側から内側へ横切るように走行し、Supraorbital vein と Pro-otic sinus をつなぐようになる (Fig 6)。その後、側頭葉の拡大に伴い、三叉神経節および SPS は内側後方に偏移し、外側に拡張した Cavernous sinus に連続する (Fig 7) と論じている。
また、明言された報告はないが、SPS の variation に SMCV や Sphenobasal sinus[3, 4)]、Petrobasal vein との吻合パターン [7)]があることや、SPS と SMCV が海綿静脈洞の外側部に接続することから、SPS の発生には Primitive tentorial sinus の関与が深いことも示唆される。すなわち、Primitive tentorial sinus の Cavernous sinus capture の variation において、Laterocavernous sinus を形成し SPS と連続する場合や Paracavernous sinus (Sphenopetrosal vein)など SMCV が直接 SPS へと還流するパターンがしばしばみられることから、SPS の前半部の形成には Butler らの Peri-trigeminal vein に加えて Primitive tentorial sinus の capture が関与しているものと思われる。

余談ではあるが、SPS が海綿静脈洞との連続を持つ動物はヒト以外に発見されていない [1,8)]。鳥類では SPS と相同の静脈は小脳外側の血流を受け Occipital sinus へ還流する。げっ歯類では小脳外側から頭側へ走行し横静脈洞に連続する。四足動物に関しても SPS に相同する静脈(Rostral ventral cerebellar vein)は横静脈洞に連続し、小脳テントに沿って走行することはない。犬では、小脳テントに沿って走行する Dorsal petrosal sinus が存在するが、同静脈洞は lateral rhinal sulcus を走行し大脳静脈の血流を集め横静脈洞へと還流している。霊長類では頭蓋庭の屈曲および大脳・耳胞の拡大に伴い三叉神経節が錐体稜へと近づく。metencephalon の血液を受けた静脈は小脳テントに存在する SPS へと還流するが、SPS は横静脈洞へと還流し海綿静脈洞との接続や SMCV と SPS の連続性は認めず、ヒトのみが海綿静脈洞との連続性を持っている。Rotenstreich らは、霊長類の外転神経の位置に関する研究で、げっ歯類および四足動物では頭蓋庭の角度は 180 度以上だが霊長類では 180 度を下回り、その中でもヒトで頭蓋庭の屈曲が強いことを報告している [9)] (Fig 8)。頭蓋庭の屈曲は三叉神経節と海綿静脈洞との物理的距離の縮小とも考えられる。犬などの一部の四足動物では三叉神経節は骨内に形成された三叉神経管

に存在し、多くの霊長類では三叉神経節は錐体骨上に生じた圧痕部に位置している。大脳の側方後方への拡大による頭蓋庭の屈曲が、SPS の海綿静脈洞との連続というヒト独自のシステムを構築したのかもしれない。

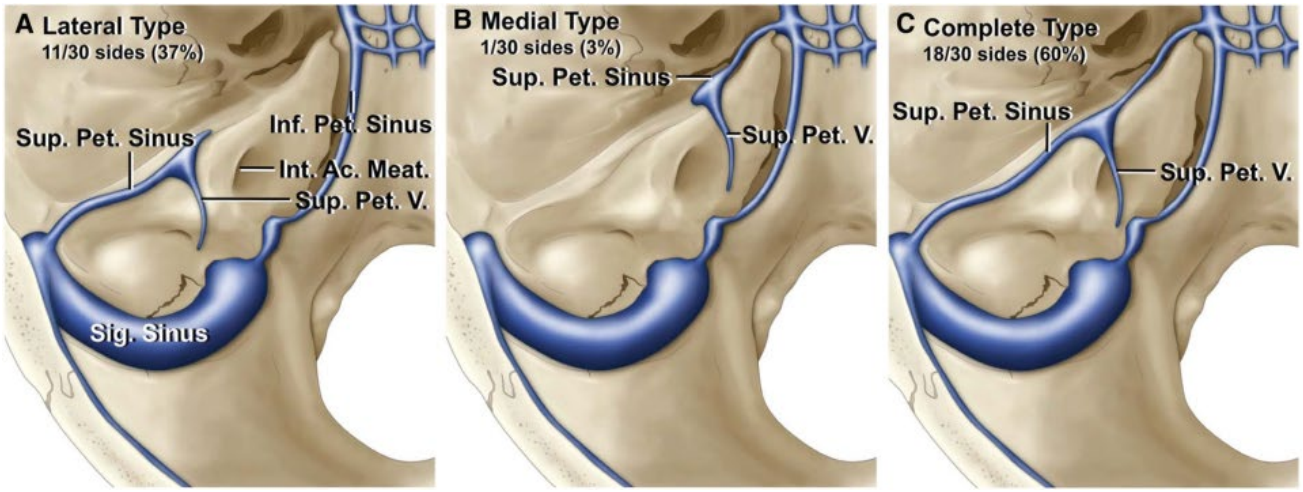

Fig 1. Matsushima らによる Superior petrosal sinus の分類 (Ref 2)

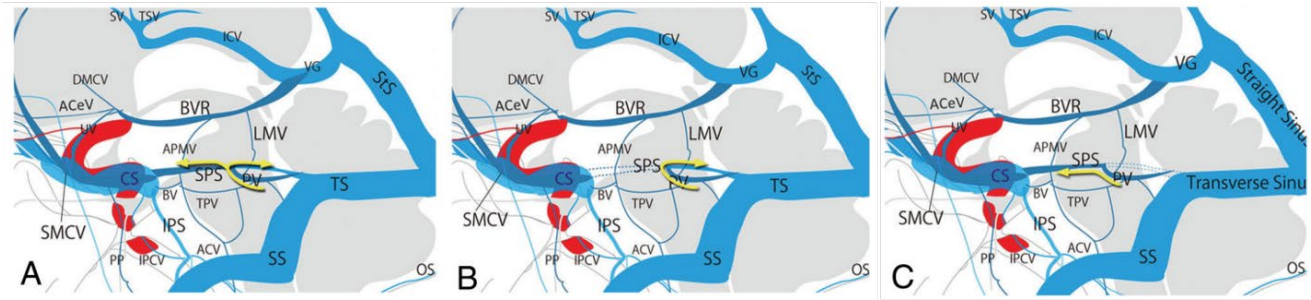

Fig 2. Shimada らによる椎骨動脈撮影における SPS の灌流パターンの分類 (Ref 3)
A: Petrosal vein (PV)から Superior petrosal sinus (SPS)の前後方へ還流される。
B: PV から SPS の後方部を介して Transverse sinus （TS）に還流される。
C: PV から SPS の前方部を介して Cavernous sinus （CS）に灌流される。
ACeV, indicates anterior cerebral vein; ACV, anterior condylar vein; APMV, anterior pontomesencephalic vein; BV, bridging vein; BVR, basal vein of Rosenthal; DMCV, deep middle cerebral vein; ICV, internal cerebral vein; IPCV, inferior petroclival vein; IPS, inferior petrosal sinus; LMV, lateral mesencephalic vein; OS, occipital sinus; PP, pterygoid plexus; SMCV, superficial middle cerebral vein; SS, sigmoid sinus; StS, straight sinus; TPV, transverse pontine vein; TS, transverse sinus; UV, uncal vein; VG, vein of Galen.

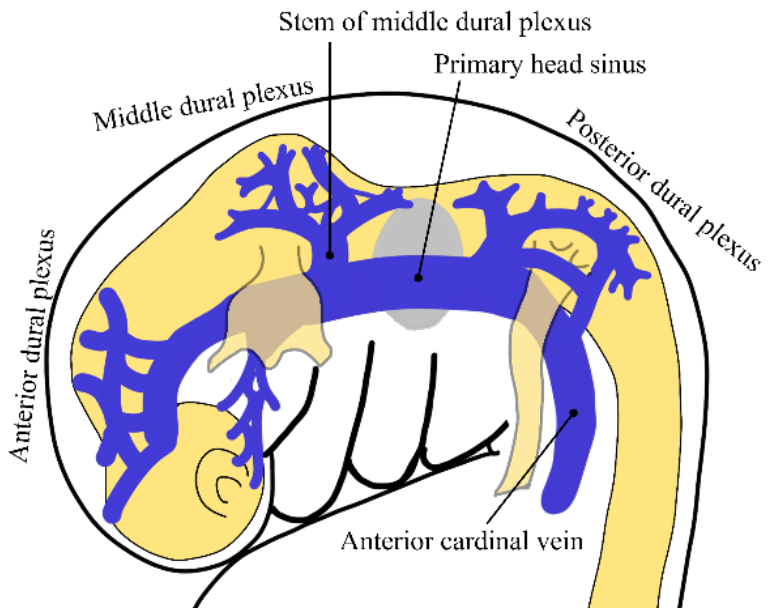

Fig 3.　頭殿長 5mm (Padget Vascular stage 2, Carnegie stage 14)
脳胞を取り巻く Anterior/Middle/Posterior dural plexus が形成され、Primary head sinus へと還流する。それぞれの dural plexus の基部は Stem of anterior/middle/posterior dural plexus と呼称される。

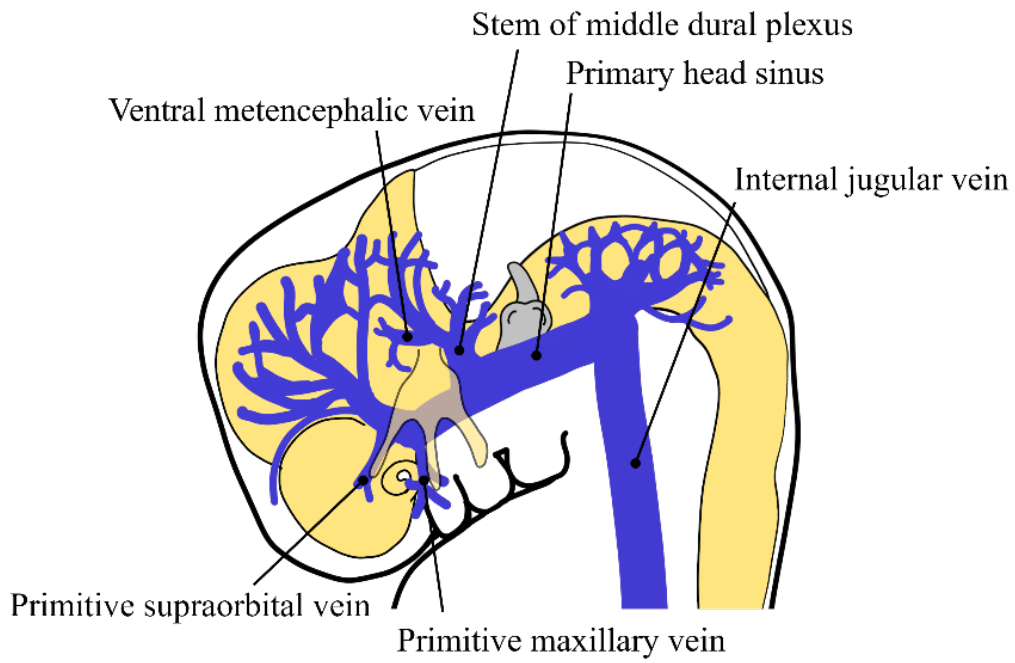

Fig 4. 頭殿長 14mm (Padget Vascular stage 4, Carnegie stage 17)
Stem of middle dural plezus に連続する血管として、ventral metencephalic vein が形成される。metencephalon の血液を環流しており、後に Petrosal vein および Superior petrosal sinus となる静脈構造である。

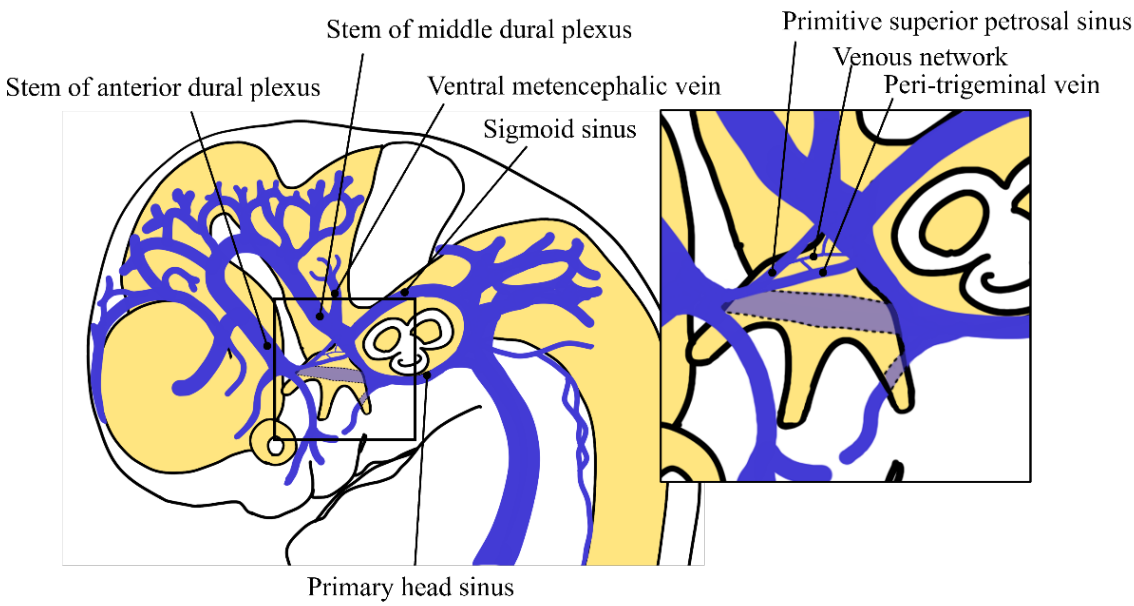

Fig 5. 頭殿長 18mm (Padget Vascular stage 5, Carnegie stage19)
Stem of anterior dural plexus と Stem of middle dural plexus を繋ぐ静脈ネットワークが形成されており、最も腹側の三叉神経に接した静脈は peri-trigeminal vein と呼称される。この静脈ネットワークの最も前方の静脈が後に Superior petrosal sinus の前方部分を形成する静脈構造と考えられており、Butlar らの報告では Primitive superior petrosal sinus と名称される。

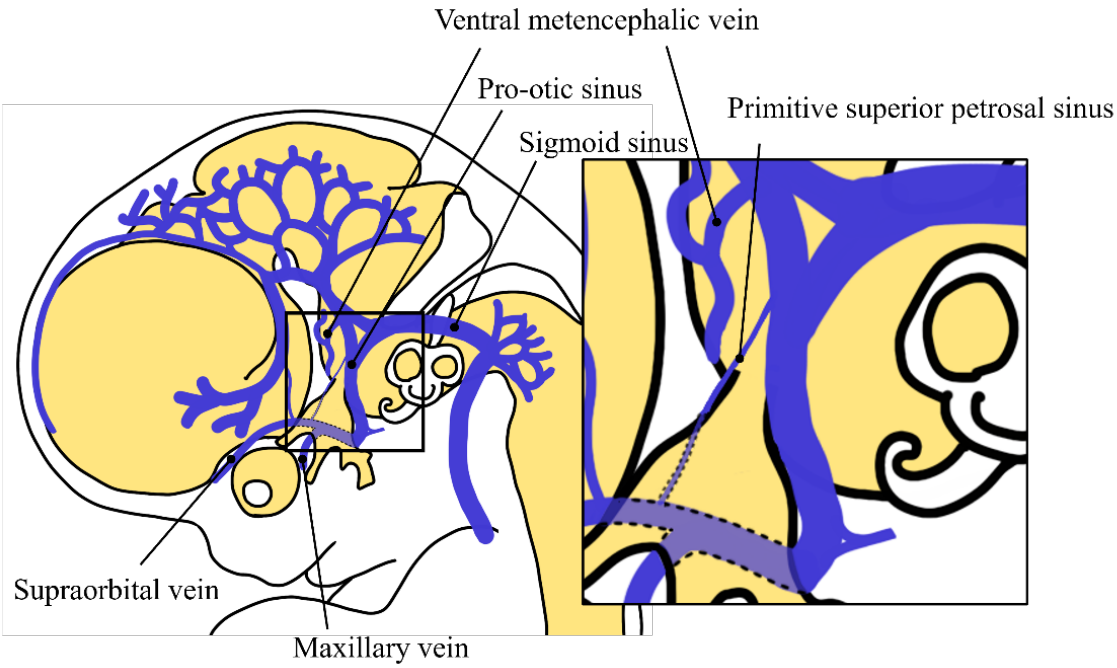

Fig 6. 頭殿長 24mm (Padget Vascular stage 6, Carnegie stage 21)
Primary head sinus は消失し、静脈ネットワークは消退し、Pro-otic sinus が形成される。Primitive superior petrosal sinus は三叉神経を外側後方から内側前方へと横切るように走行し、Pro-otic sinus と Supra orbital vein を繋いでいる。

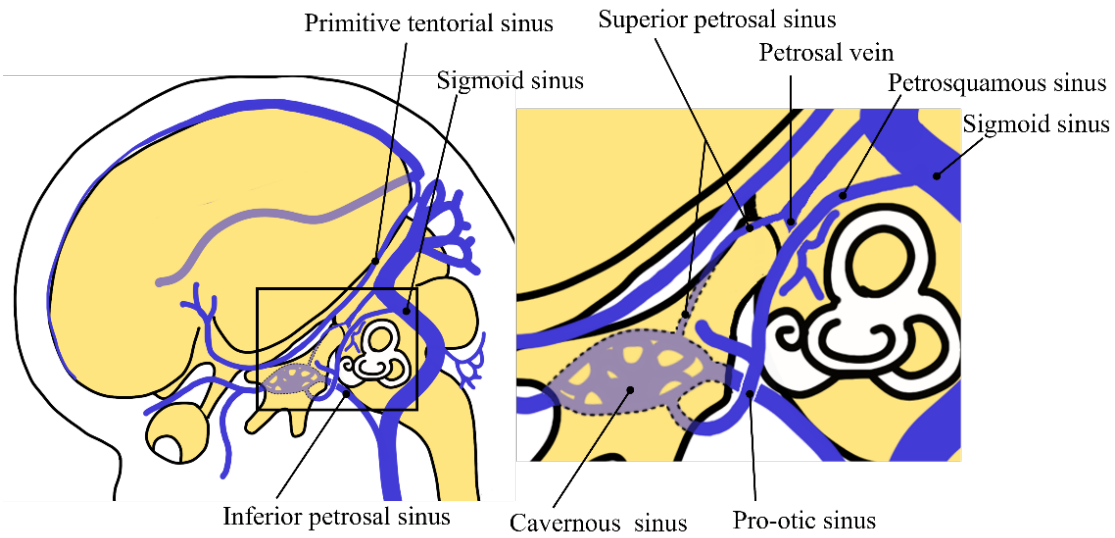

Fig7. 頭殿長 80mm (Padget Vascular stage 7)
Pro-otic sinus は外側・頭蓋庭側へと偏移を余儀なくされ Petrosquamous sinus を介して Sigmoid sinus と連続するようになり、Ventral metencephalic vein および Pro-otic sinus の一部は Petrosal vein および Superior petrosal sinus (SPS)になり Sigmoid sinus へと連続する。SPS の前半部では三叉神経を外側から内側へ横切るように走行し、発達した Cavernous sinus へと連続するようになる。

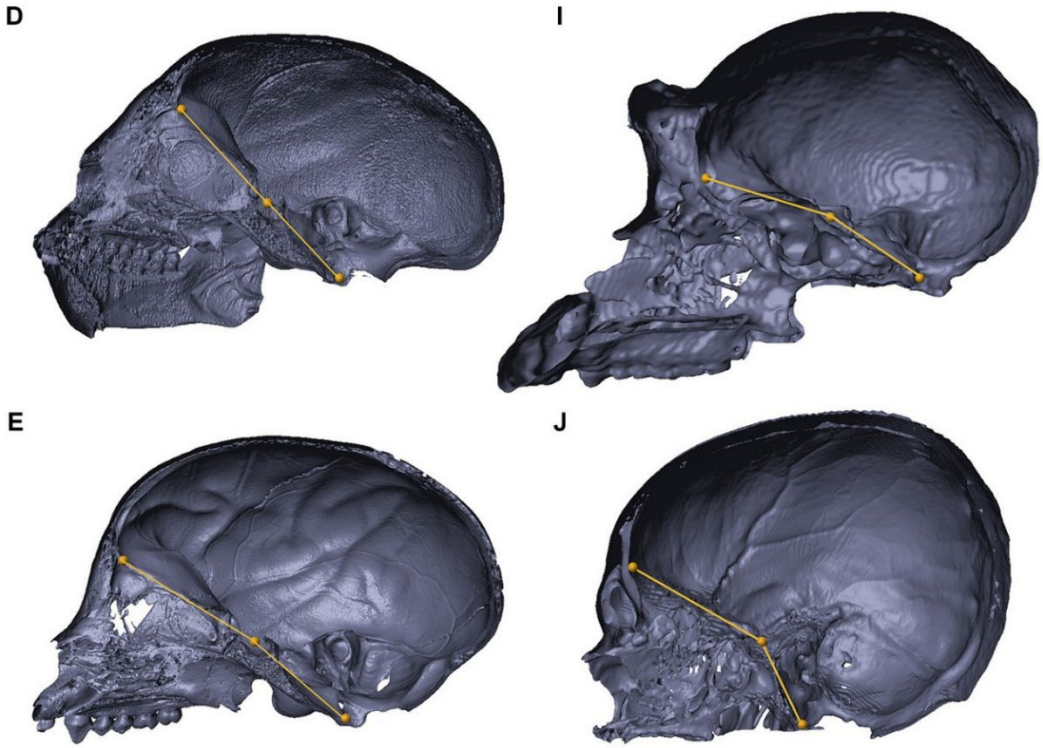

Fig 8. 霊長類の頭蓋底角 (Ref 9 Figure を一部改変)
D リスザル、E フサオマキザル、I チンパンジー、J ホモサピエンス
霊長類では頭蓋庭の角度は 180 度以下となるが、その中でもホモサピエンスで頭蓋庭の屈曲は高度である。

References

1. Padget DH. The cranial venous system in man in reference to development, adult configuration, and relation to the arteries. Am J Anat 1956, 98 307–355
2. Matsushima, Ken et al. Classification of the Superior Petrosal Veins and Sinus Based on Drainage Pattern. Neurosurgery 2014, 10(2) 357-367
3. Shimada R et al. Superior Petrosal Sinus: Hemodynamic Features in Normal and Cavernous Sinus Dural Arteriovenous Fistulas. Am J of Neuroradiol 2013, 34 (3) 609-615
4. 清末一路ら. 脳血管内治療のための血管解剖　脳静脈 2017, p150-154
5. Streeter GL. The development of the venous sinuses of the dura mater in the human embryo. Am J Anat 1915, 18 145-178.
6. Butler H. The development of certain human dural venous sinuses. J Anat 1957, 91(4) 510-26
7. Ide S et al. Petrobasal Vein: A Previously Unrecognized Vein Directly Connecting the Superior Petrosal Sinus with the Emissary Vein of the Foramen Ovale. Am J of Neuroradiol 2022, 43 70-77
8. Aurboonyawat T et al. Patterns of the Cranial Venous System from the Comparative Anatomy in Vertebrates. Part II.The Lateral-Ventral Venous System. Interv Neuroradiol. 2008 30;14(1):21-31
9. Rotenstreich L et al. Unveiling the vulnerability of the human abducens nerve: insights from comparative cranial base anatomy in mammals and primates. Front Neuroanat. 2024 29;18 1383126